



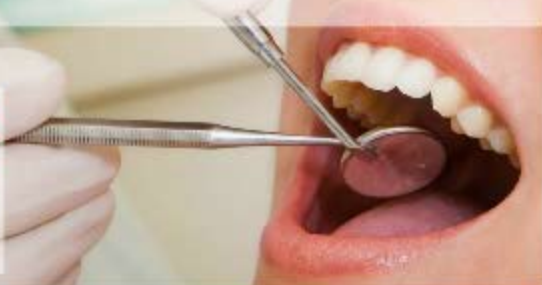Prof. Dr. Henriette Lerner

Associate professor at the Universitatea de Medicină și Farmacie "Grigore T. Popa" Iași, Romania

Director of HL Dentclinic as well as HL Academy (Affiliate to Seattle StudyClub) in Baden, Baden, Germany

أستاذة مساعداة في جامعة غريغوريسيا للطب، رومانيا
مديرة عيادة HL واكاديمية HL في باين، ألمانيا

Modified clinical approach for improved aesthetics in full-arch restoration



Abstract

The target of modern dentistry is the achievement of a natural aesthetic outcome, function and stability using a minimally invasive, maximally effective technique and in a reasonable period. Therefore, we employed a modified clinical approach. The general aim of the present case study is to demonstrate an improved implantological treatment method comprising implant placement, papilla management and prosthetics.

Over the last two years, a special protocol has been used for 12 full-arch cases with the main aim of imitating or even improving the natural dentition. A typical case is presented in the following. The treatment includes chairside and laboratory steps, such as aesthetic analysis, impressions, a functional analysis, X-rays, CT, and evaluation of the hard and soft tissue, a mock-up of the intended result and minimally invasive planning.

Tissue extension from 0.5 to 1 mm in the direction of the contact point may be

المخلص :

يهدف طب الأسنان الحديث إلى الحصول على نتيجة وظيفية، وجمالية طبيعية مستقرة باستعمال طرق محافظة ذات فعالية كبيرة وبمدة مقبولة. إن الهدف الرئيسي لهذه الدراسة السريرية هو عرض العلاج باستخدام زرع الاسنان، من خلال مرحلة زرع الأسنان وتدبير الخليعات اللثوية وانتهاءً بالمرحلة التعويضية. خلال عامين تم اتباع بروتوكول علاجي خاص لـ 12 حالة فك كامل بهدف الحصول على نتيجة جمالية طبيعية.

فيما يلي نجد عرضاً لحالة نموذجية، وقد تضمن العلاج مراحل سريرية ومخبرية كإجراء تحليل جمالي للحالة، طبغات تشخيصية، تحليل وظيفي، تصوير شعاعي (CT)، تحليل للنسج الرخوة والصلبة، (Mock-up) لمشاهدة النتيجة المتوقعة.

لاحظنا زيادة في النسج الرخوة بمقدار 0.5-1 ملم في اتجاه نقطة تماس الدعامات المؤقتة

achieved by modified the running room from concave (provisional abutment before osseointegration) to a straight or slightly convex profile, especially approxi- mally (after osseointegration). The natural parameters are met in the definitive construction. This could be demonstrated for full-arch restoration.

The paradigm of the short papilla between two implants is obsolete. Improved aes- thetic results may be achieved by a treat- ment method including immediate implant placement and immediate loading as well as intelligent platform-switching designs.

Introduction

This case study demonstrates that new philosophies concerning implant design, provisional and final abutment design, as well as paradigm shifts in treatment ap- proaches, can lead to superior aesthetic results.

In full-arch implant-supported restora- tion, immediate placement with immedi- ate loading has been well documented. The literature shows a high success rate of 97% with this kind of treatment in the mandible (11-17) and of 96% in the max- illa (18-20). Osseointegration of implants has been achieved routinely and with a high degree of success.

Contemporary implant dentistry focuses on aesthetic success aside from functional results. One of the compromises in aes- thetics in a situation of adjacent implants is the short papilla between two implants, where a maximum length of 3.5 mm can be achieved (1). This can be explained by loss of the inter-implant bone.

والدمى بشكل محدب قبل حدوث الاندماج العظمي الى بروفائل محدب بسيط او مستقيم خاصة بالناطق الملاصقة (بعد الاندماج العظمي). كما تحقيق الابعاد الطبيعية للنسج والتعويضات في نهاية المعالجة.

وبالنتيجة تم الانتهاء من مشكلة الحليمة اللثوية ذات الشكل القصير بين الزرعات، اضافة للحصول على نتائج جميلية باتباع الزرع والتحميل الفوري.

المقدمة:

تهدف هذه الدراسة إلى اظهار امكانية بعض الطرق الحديثة في زرع الأسنان، والتعويضات المؤقتة والنهائية كذلك تغيير الأشكال أثناء المعالجة في الحصول على نتائج جميلية فائقة.

وفي التعويضات الفكية الكاملة المدعومة بالزرع، فقد تم توثيق حالات الزرع الفوري مع التعويض الفوري بشكل جيد. حيث يظهر الأدب الطبي نجاح مثل هذا النوع من العلاج بنسبة 97% في الفك السفلي و 96% في الفك العلوي وقد تم الوصول للاندماج العظمي في هذه الحالات بشكل جيد.

يركز زرع الأسنان بمفهومه المعاصر على النواحي التجميلية إلى جانب النواحي الوظيفية. أحد الأمور التي تشكل خطراً على النواحي التجميلية هو وجود حليمة لثوية قصيرة بين زرعتين حيث ان الطول الأعظمي الذي يمكن الحصول عليه هو 3.5 ملم، يفسر هذه الأمر بسبب حدوث امتصاص وخسارة في العظم بين الزرعتين.

The advantages of a platform-switched implant design regarding bone and tissue stability are well documented in the literature (2-6). The resulting stability of the bone is explained through the increased distance of the micro-gap from the bone (a minimum of 0.45 mm is adequate).

Another way to preserve bone in the long term is by selecting an implant design with a micro-thread design at the collar. The positive influence of the micro-thread design at the collar of the implant has been biomechanically explained by Steigenga et al. (7). Bone is stronger when loaded in compression, and 30% weaker when subjected to tensile forces. During function, the shear forces are transformed into small compression and traction forces.

Papillary area

Another observed benefit of platform-switching is the non-surgical increase in tissue volume in the healing phase. Additionally, Gargiulio (8) has demonstrated that the higher the peri-implant soft tissue, the lower the risk of bone loss in the process of increasing the biological width (8). Through decreased bone loss and a resulting reduction in bone instability, as well as increased thickness of the tissue, more supra-crestal fibres can be gained (Fig. 1).

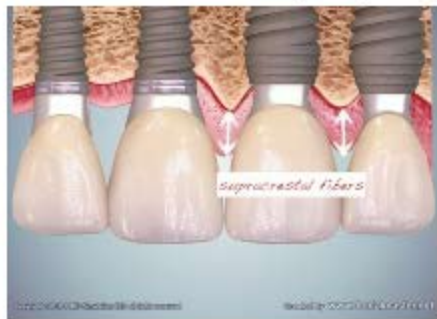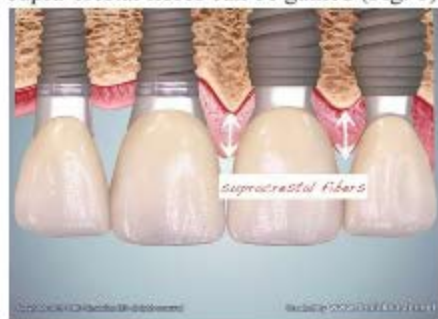تم توثيق محاسن استخدام الزرعات ذات تصميم (Platform-Switching) بشكل جيد في الأدب الطبي. وتم تفسير الثبات الناتج بسبب وجود الفراغات المجهرية التي تؤدي إلى زيادة سطح التماس مع العظم.

ويمكن زيادة الثبات من خلال استخدام زرعات ذات الحلزونات المجهرية مما يؤدي إلى المحافظة على العظم لمدة أطول.

منطقة الحليمة اللثوية:

أحد الفوائد الأخرى لمودج (platform-switching) وهي الزيادة الحاصلة في النسيج دون الحاجة لإجراء جراحة. إضافة ذلك فقد ذكر "Gargiulio" أن زيادة النسيج الرخوة حول الزرعة يؤدي إلى تقليل خطر الامتصاص العظمي خلال عملية زيادة البعد الحيوي.

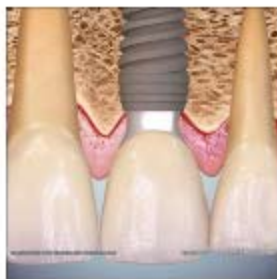نتيجة لقلة امتصاص العظم، مما ينتج عنه من استقرار في العظم وزيادة بسماكة النسيج الرخوة وبالتالي زيادة بالألياف فوق العرف (النسج السنخي المكتسبة). (الشكل 1--).



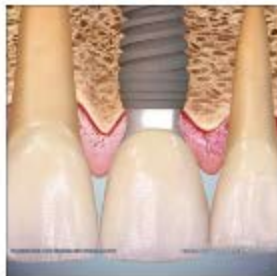Owing to this philosophy in designing the provisional abutment, the final abutment and the crown, we were able to manipulate the soft tissue and gain an inter-implant papilla length comparable to the length of the papilla between two natural teeth (5 mm).

Abutment

The running room for the provisional abutment was concave (Fig. 2)



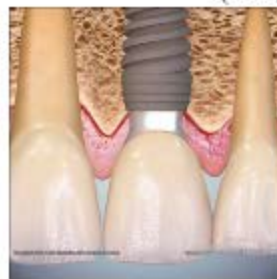After osseointegration, we modified the running room to a straight or slightly convex profile, especially approximally. The tissue extended from 0.5 to 1 mm in the direction of the contact point (Fig. 3).



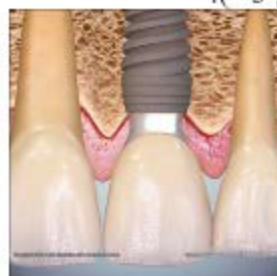وبفضل هذه الطريقة في تصميم التعويض المؤقت والدعامة النهائية إضافة إلى الناتج، كنا قادرين على التلاعب بالنسج الرخوة للحصول على حليلة بين الزرعات بطول وشكل مشابه للحليمات بين الاسنان الطبيعية (5 ملم).

الدعامة:

ان منطقة اتصال الدعامة مع الزرعة في الدعامة المؤقتة كانت بشكل مقعر (الشكل 2--).

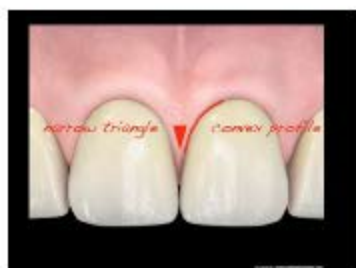
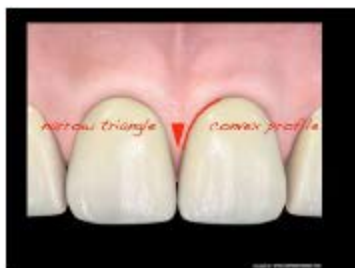
وبعد حدوث الاندماج العظمي تم تحويل هذه المنطقة إلى شكل مستقيم أو محدب بشكل بسيط خصوصاً في المناطق الملاصقة. لوحظ حدوث زيادة من (1-0.5 ملم) في النسج باتجاه منطقة التماس (الشكل 3--).



The final construction followed the natural parameters of the interdental contact points in the natural dentition, as defined by Chu et al. (10). Designing the interdental spaces as narrow triangles with slight convexities, we managed to guide this tissue by another 0.5 to 1 mm to the ideal contact point, and give the entire construction a natural appearance (Fig. 4).

ونتيجة لذلك تم الحصول على نتيجة نهائية وفق المعايير الطبيعية الموجودة في الأطباق الطبيعي. إن تصميم المسافة بين السنية بشكل مثلثات ضيقة مع حُذب بسيط مكننا من التحكم بالنسج الرخوة للحصول على (1-0.5 ملم) أخرى لنقطة تماس مثالية، وبالتالي الحصول على مظهر جُميلي طبيعي (الشكل 4--).

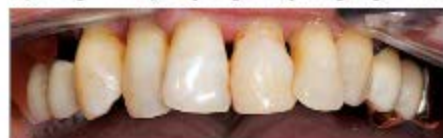
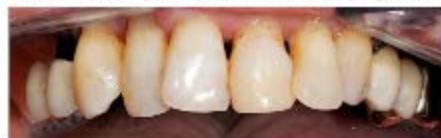
Clinical case example

A 50-year-old patient presented with a tooth mobility of Grade II to III (Fig. 5).

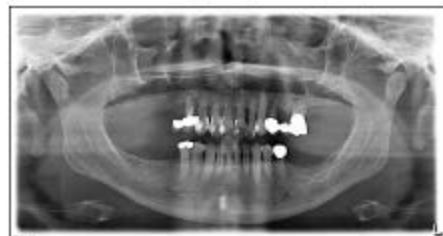
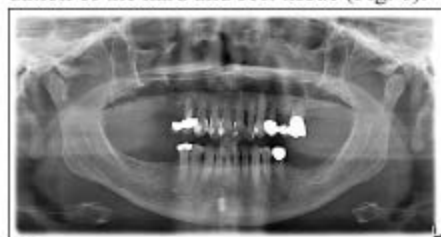
حالة سريرية:

مريض بعمر 50 سنة يعاني من حركة في الأسنان من الدرجة ال 2 و 3 (الشكل 5--).

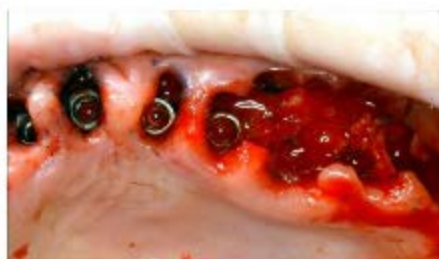

He wished to have his aesthetic restoration fixed. In cases such as this, an alternative chairside and laboratory workflow can guide our treatment. Chairside workflow included an aesthetic analysis, impressions, a functional analysis, X-rays, CT, and evaluation of the hard and soft tissue (Fig. 6).

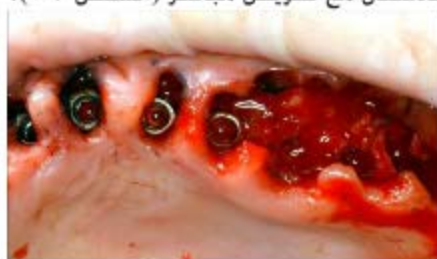تم تقييم الحالة السريرية من خلال إجراء تحليل للنسج الرخوة والصلبة وإجراء الصور الشعاعية (الشكل 6--).



The treatment plan should be minimally invasive, of maximum effectiveness and aim for the best aesthetic results. This means immediate implant placement and immediate loading (Fig. 7).



كان الهدف من المعالجة ان تكون معالجة محافظة بأبسط الطرق لإعطاء افضل النتائج من حيث الناحية الوظيفية والتجميلية، هذا يعني اجراء زراعة فورية للأسنان مع تعويض مباشر (الشكل 7--).



At the laboratory, a mock-up of the intended result was created. Afterwards, the mock-up was discussed with the patient and tried in chairside. At the next appointment, implant placement using a provisional and surgical, aesthetic-driven guide, fabricated by the laboratory in advance, and immediate restoration followed chairside.

The implants were selected in order to allow immediate loading. For immediate loading, an implant's features and insertion protocol have to provide for high primary stability. Therefore, self-cutting threads and a drilling protocol for undersized implant site preparation were necessary. Furthermore, the rough surface of the implant shoulder and the micro-thread design at the collar were important for long-term bone and soft-tissue stability. Platform-switched provisional abutments with concave running room and made of PEEK (polyether ether ketone) were additional features that qualified the implant selected for immediate loading (Fig. 8, 9).

تم صنع تعويض مؤقت مشابه للتعويض النهائي في المخبر، وتم مناقشته مع المريض واجراء التجربة السريرية.

وفي الموعد اللاحق تم اجراء عملية زراع الأسنان باستعمال دليل جراحي تم صنعه بشكل مسبق في المخبر مع إجراء تعويض مباشر.

تم اختيار الزرعات بحيث تسمح باجراء حميل فوري. للقيام بالتحميل الفوري على الزرعات يجب أن يتم اختيار الزرعات وطريقة ادخالها بحيث تؤمن ثبات أولي ممتاز.

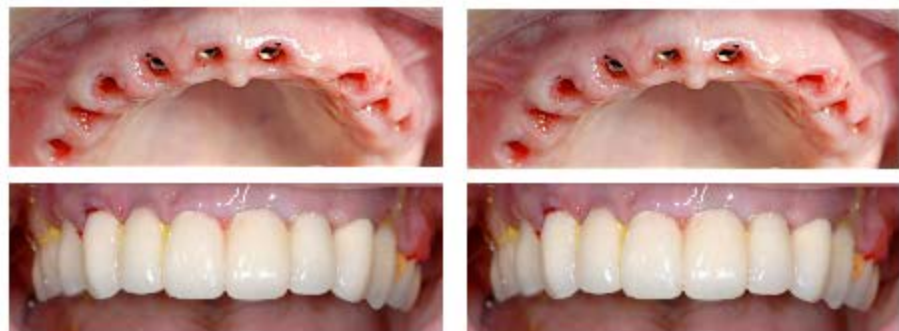لذلك وجب اتباع بروتوكول تحضير يؤمن ثبات جيد للزرعات، اضافة لذلك فإن السطح الخشن لكثف الزرعة والتصميم الجهري كانا مهمين للحصول على استقرار في النسيج الصلبة والرخوة على المدى البعيد.

واستخدام دعامات مؤقتة لها عنق مقعر مصنوعة من ال (Polyether ether ke-) كانت من الميزات الاضافية التي مكنتنا من التحميل المؤقت على الزرعات (الشكل 8,9-).



Another important aspect was the parameters applied in the immediate loading of the implants inserted in extraction sockets. Primary stability was achieved with an insertion torque of 35 N cm. About three quarters of the implant surface should be covered by the host bone. The gap between the implant and the buccal bone was augmented to a maximum of 1.5 mm (Tarnow 1997). Owing to these conditions, we were able to insert immediate implants and to perform immediate loading with a rigid fixed bridge (Fig. 10-12).

ومن المهم أيضاً الحصول على ثبات أولي أثناء ادخال الزعات (عزم الإدخال 35 نيوتن). حوالي ثلاث أرباع سطح الزرعة يجب أن يغطي من قبل عظم المضيف. اعتماداً على هذه الظروف والمعايير تمكنا من القيام بالزرع الفوري وتنفيذ جَميل فوري أيضاً على الزعات بواسطة جسر ثابت (الشكل - 10.12 -)



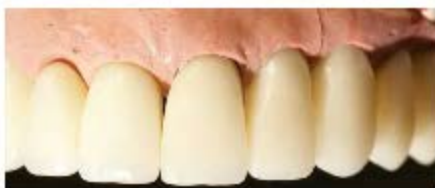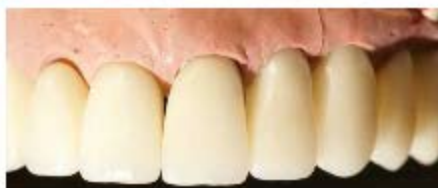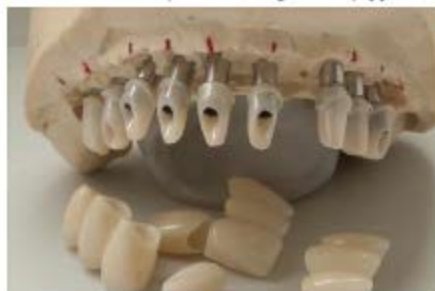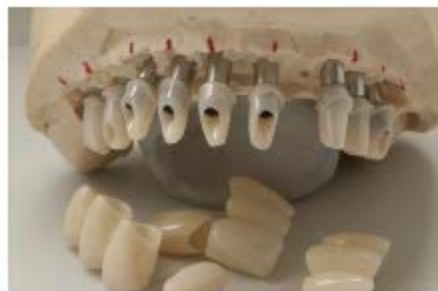Individual abutments were CAD/CAM fabricated from zirconia (LAVA, 3M ESPE) (Fig. 13).

تم صنع الدعائم بشكل مفرد بواسطة الـ CAD/CAM باستخدام مادة الزيركونيا (Lava, 3M ESPE) (الشكل -13-).



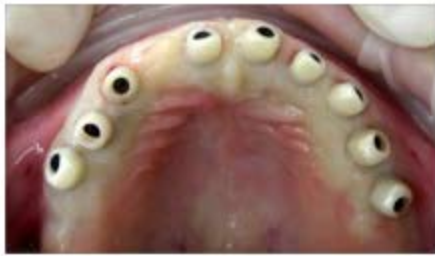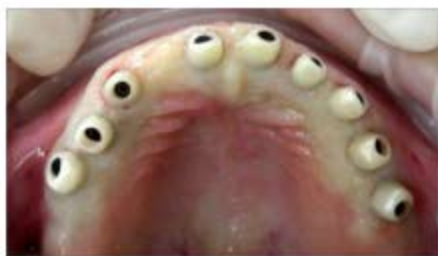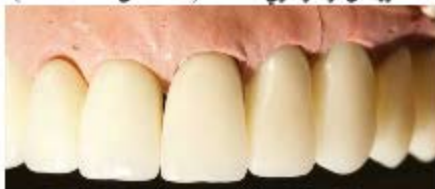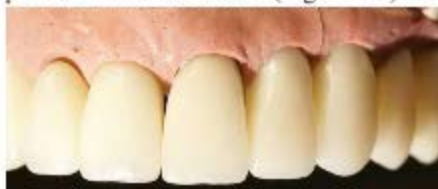Tooth reconstruction was employed to produce the bridge (Fig. 14-17).

تم بناء الأسنان وتشكيلها للحصول على الجسور (الشكل 14.17-).



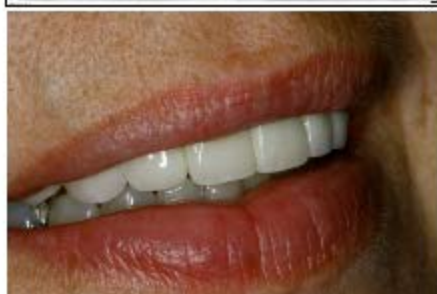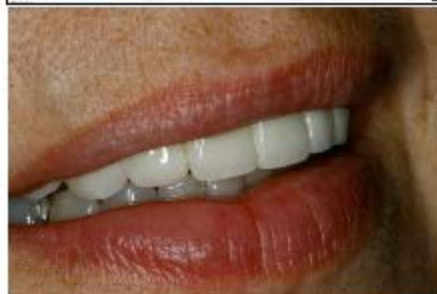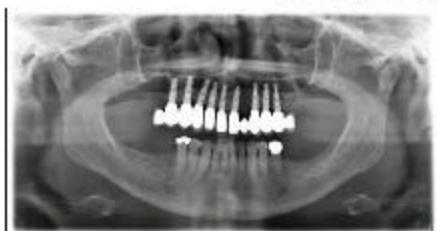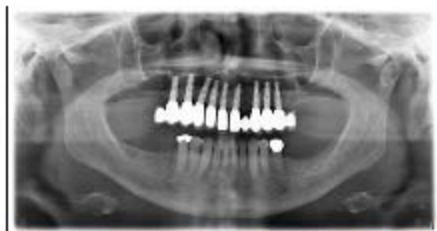Individually, the running room was modified to a slightly convex or straight profile, so that the tissue was shifted interdentally and another 0.5 to 1 mm was gained in papilla length. The convexities of the crown contour at the gingival margin were produced with respect to the harmony of the pink and white aesthetics (Fig. 18-22).

وبشكل مفرد تم تعديل المنطقة الواصلة بين الزرعة والدعامة الى شكل محدب او مستقيم بشكل بسيط وذلك لدفع النسيج باتجاه المسافة بين السنية مما أدى لزيادة بطول الخليمة بمقدار 0.5-1 ملم. تم تشكيل حذب التيجان في المنطقة اللثوية بحيث تعطي تناغم بين اللون الأبيض للتعويض والزهرى للثة (الشكل 18.22-).



Symmetry, the golden proportion and the individual demands of the patient were given particular consideration (Fig. 23-25).

كما تم الاهتمام بكل من النسب الذهبية للجمال، التناظر إضافة إلى مطالب المريض. (الشكل 23-25)



Conclusion

The target of modern dentistry is the achievement of a natural aesthetic outcome, function and stability using a minimally invasive, maximally effective technique and in a reasonable period. The treatment method presented herein, with the main aim of imitating or even improving the natural dentition, has been used for

النتيجة:

يهدف طب الأسنان الحديث إلى الحصول على نتيجة وظيفية، وجمالية طبيعية مستقرة باستعمال طرق محافظة ذات فعالية كبيرة وهدمة مقبولة.

تم استعمال طريقة المعالجة السابقة لـ 12 حالة فك كامل خلال السنين السابقتين.

12 full-arch cases over the last two years. Now, the paradigm of the short papilla between two implants is over. In order to obtain the natural gingival architecture between implants, we adhere to the following:

1. immediate implant placement in perfect implant position;
2. immediate loading of the implant under initial stable conditions;
3. use of implant systems with a platform-switching design;
4. use of provisional abutments with a convex profile;
5. use of provisional crowns with a flat profile;
6. use of final abutments with a slightly convex profile to move the tissue gained into the interdental space;
7. restoration of the natural proportion of the interdental spaces and contact points; and
8. creation of narrow triangles, forming space for the papillae.

The authors wish to acknowledge Roland Danneberg, master technician, for the prosthetic work.

All images were created in DentalMaster. Material copyright by MD Simulation Ltd (www.dentalmaster.net).

وبهذه الطريقة تم الانتهاء من مشكلة الحليمة اللثوية القصيرة بين الزرعتين. ولأجل الحصول على المظهر الطبيعي للحليمة اللثوية بين الزرعات ينصح بمايلي:

1. الزرع الفوري مع مراعاة المكان الأنسب لوضع الزرعة.
2. التحميل الفوري للزرعات في حال توفر الشروط المناسبة وثبات كافي.
3. استخدام نظام زرع من نوع (Plat-form-Switching Design), ذو القطر المتبدل.
4. استخدام دعامات مؤقتة ذات شكل مقعر.
5. استعمال تيجان مؤقتة بشكل مسطح.
6. استخدام دعامات نهائية محدبة بشكل بسيط لتحريك النسج التي تم اكتسابها الى المسافات بين السنية.
7. استعادة النسب الطبيعية للمسافة بين السنية ونقاط التماس.
8. بالإضافة إلى المثلثات الضيقة لتشكيل المسافة الكافية للحليمة اللثوية.

تمت ترجمة المقال من الانكليزية الى العربية من قبل الدكتور محمد سعيد مراد بموافقة المؤلف